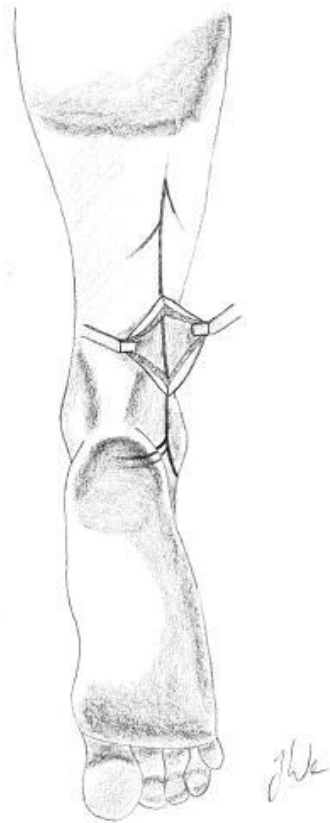


Durchführung einer Nervenbiopsie

Durchführung:

- Der Nerv sollte klinisch (zumindest vermutlich) betroffen sein, beachte: der Nervus suralis ist ein rein sensibler Nerv.
- Es wird der Nervus suralis hinter dem Fuß-Außenknöchel (lateraler Malleolus) entnommen, wobei eine Länge von mindestens 2-3 cm anzustreben ist.
- Der Eingriff erfolgt in lokaler Anästhesie.
- Wichtig ist ein vorsichtiger Umgang mit dem Gewebe, damit Semidünnschnitte, Zupfpräparate und elektronenmikroskopische Untersuchungen ermöglicht werden. Daher bei der Entnahme möglichst keinen Druck und Zug ausüben, um Quetschartefakte und Zerrungen zu vermeiden.



Asservierung:

- Bitte keine Fixierung vornehmen!
- Der Versand erfolgt in einer "feuchten Kammer", d.h. in einem geschlossenen Gefäß, in welchem ein leicht mit NaCl-Lösung angefeuchteter Tupfer liegt.
- Bei längerem Transport ist eine Kühlung des Materials bei 4°C zu empfehlen.